

Coxan 20-vuotissymposium

Tekonivelleikkausten komplikaatiot ja niiden hälytysmerkit

Jarkko Leskinen

Apulaisylilääkäri

Tekonivelsairaala Coxa

Komplikaatio

- lisätauti
- jälkitauti
- sivuhäiriö,
- (hoidon) sivuvaikutus
- aikaisempaan tautitilaan tai hoitoon liittyvä uusi häiriö

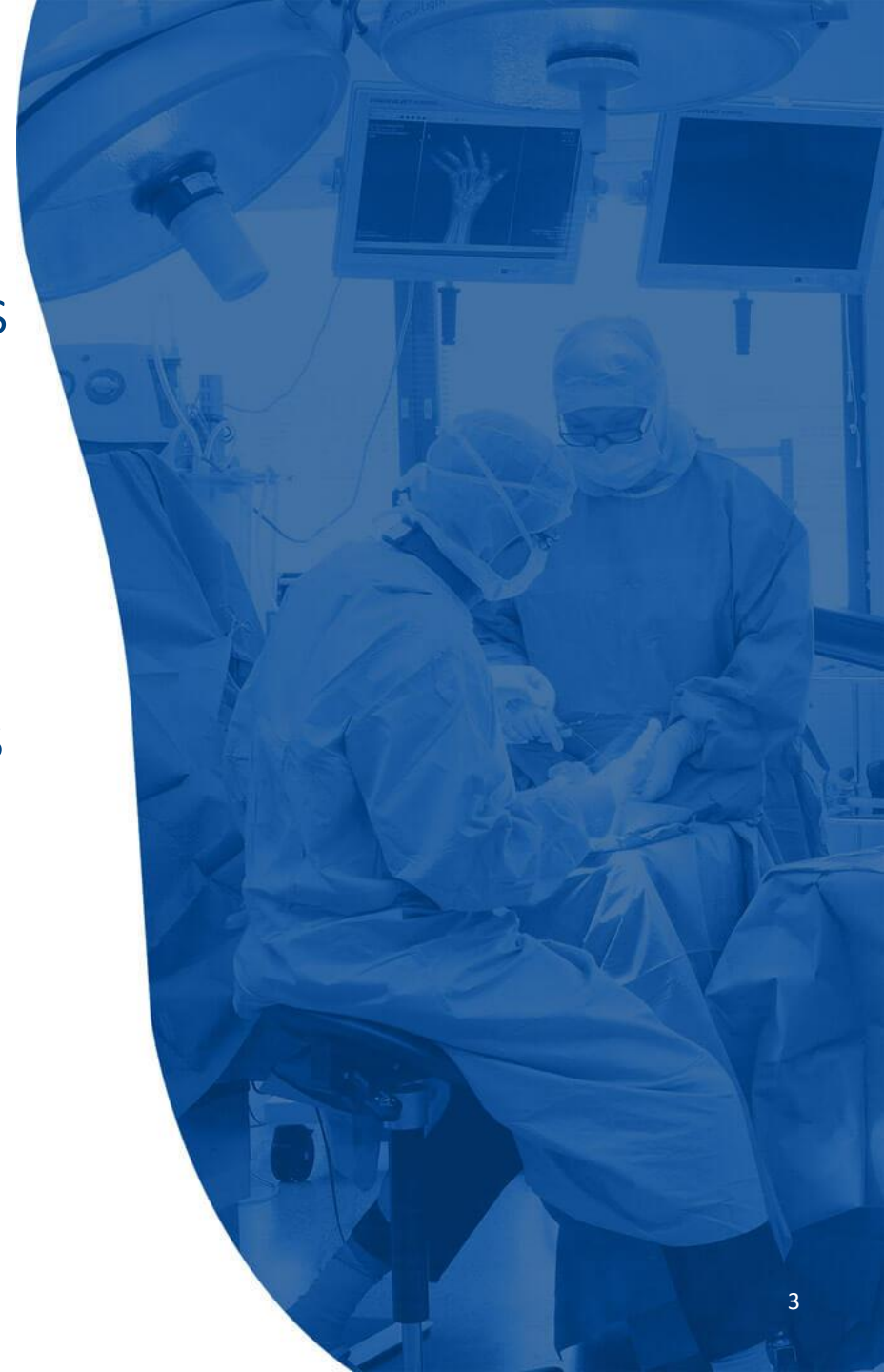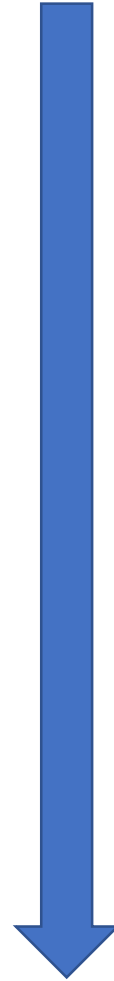© 2022 Kustannus Oy Duodecim; Lääketieteen sanasto

Aikaperspektiivi

- Välitön komplikaatio
 - Perioperatiivinen
 - Leikkaussali
 - Postoperatiivinen
 - Vuodeosasto
- Varhaiskomplikaatio
 - Postoperatiivinen
 - Koti – jatkohoito
- Myöhäiskomplikaatio

Leikkaus

Kotiutus



Tekonivelkirurgian yleiset komplikaatiot

- Riippumatta leikattavasta nivelestä
- Pääasiassa varhaiskomplikaatioita
- Suurin osa seurattavissa



Kipu

Postoperatiivinen kipu – komplikaatio?

- Varsinkin polvi (ad 12 viikkoa), lonkka rauhoittuu nopeammin
- Kipulääkitys
 - Onko otettu?
 - Onko haettu?
- Epätyypillisen kivun tunnistaminen
 - Aiemmin kivuton
 - Kivun nopea lisääntyminen
 - Uudenlainen kipu



Haavaongelmat I

- Punoitus
 - Laajuus, leviäminen
- Kuumotus
 - Alueellinen – koko nivel
- Turvotus
 - Normaalaa paranemista
- Hakasärsytys
 - Hakasten ympärillä
 - Hakasten poisto auttaa
- Hematooma
 - Paikallinen – koko raaja

Voidaan seurata



Haavaongelmat II

- Haavaeritys
 - Alkuun veristä
 - Myöhemmin kudostenestettä
 - Kesto
- Märkäeritys
 - Määrä, laatu
- Haavan aukeaminen
 - Pieni alue
 - Koko haava

Jatkoarvioon leikkaneeseen yksikköön



Infektiot

- Pinnallinen vs syvä
- Esiintyvyys
 - Primaariprotetiikassa alle 2 %
 - Huippu 7-14 vuorokauden kohdalla
- Oireet
 - Kipu, kuume, erityis
 - CRP
 - La (hidas)
 - (Punktionäyte nivelestä)
- Diagnostiikka ja hoito leikkauksessa yksikössä
- Ei PO ab kuureja!!!!

Laskimotukos

- Kaikilla potilailla yksilölliseen riskiin suhteutettu estohoito
 - Pistettävät estolääkkeet (Innohep, Inhixa)
 - PO antikoagulantit
- Oireet
 - Raajakipu
 - Turvotus
- Diagnostiikka
 - UÄ, tarvittaessa toistettuna
- Keuhkoembolian vaara

Terveydenhuollon päivystyspiste



Hermo- ja verisuonivammat

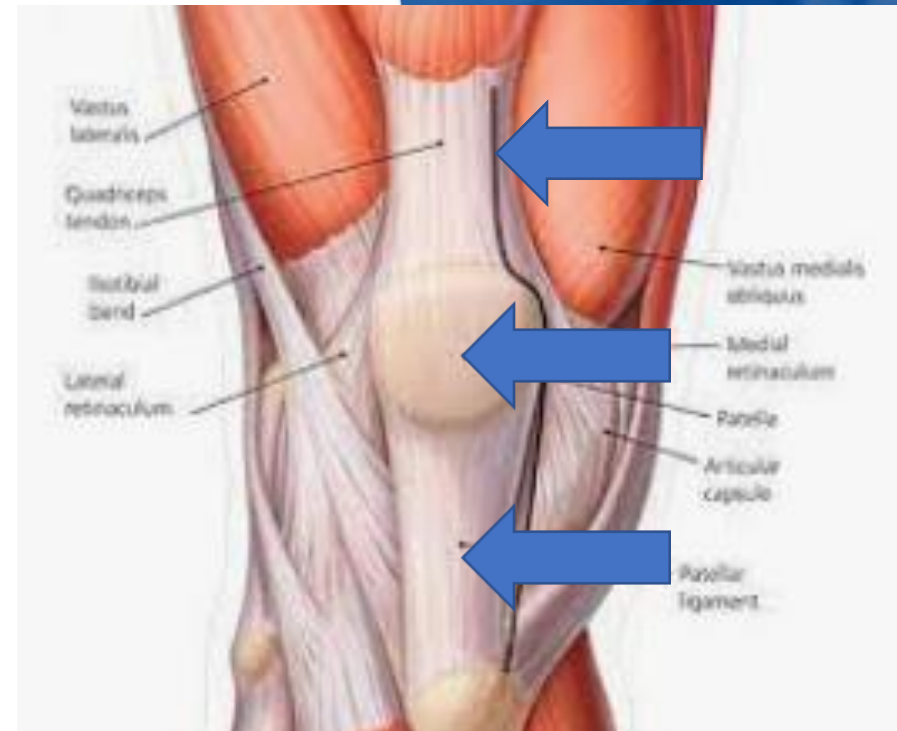
- Pääasiassa havaitaan leikkauksessa tai välittömän heräämö/vuodeosatovaiheen aikana
- Lonkka
 - Iskiasvaurio
- Polvi
 - Peroneushermovaurio
 - Valgus polvi
 - LIA



Nivelspesifit komplikaatiot

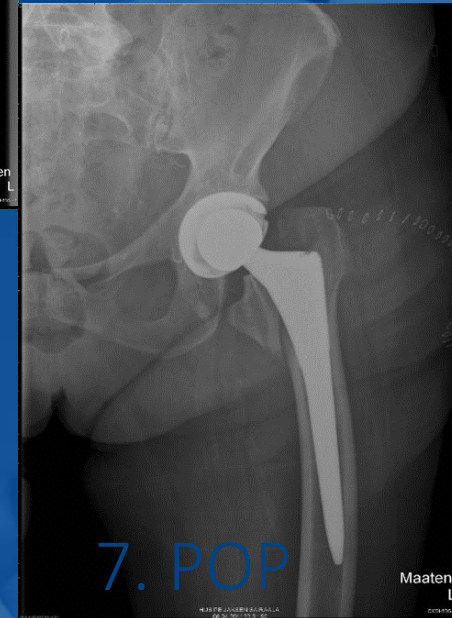
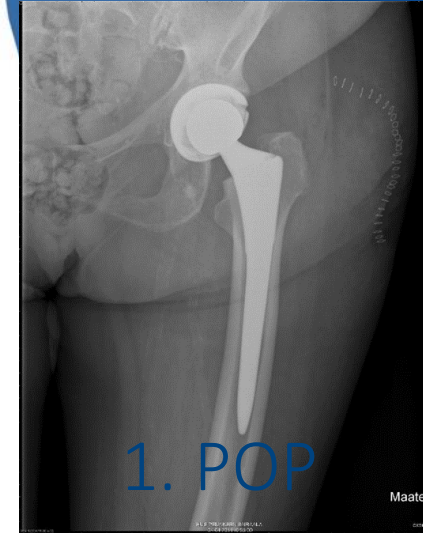TKA komplikaatiot

- Kipu
 - Ad 12 viikkoa
 - Muuttaa muotoaan
 - Alkuun liikekipu
 - 4-6 viikon kohdalla lepo-/yösärky
- Liikerajoitus
 - Hälyttävä jos 3 kk < 90 astetta
 - Narkoosimanipulaatio
- Ojentaja-apparaatti
 - Artrotomia - patella - patellajänne
 - Polven extensio ei onnistu
 - Kipuinhibitio – todellinen extensiopuutos
- Veripolvi



THA komplikaatiot

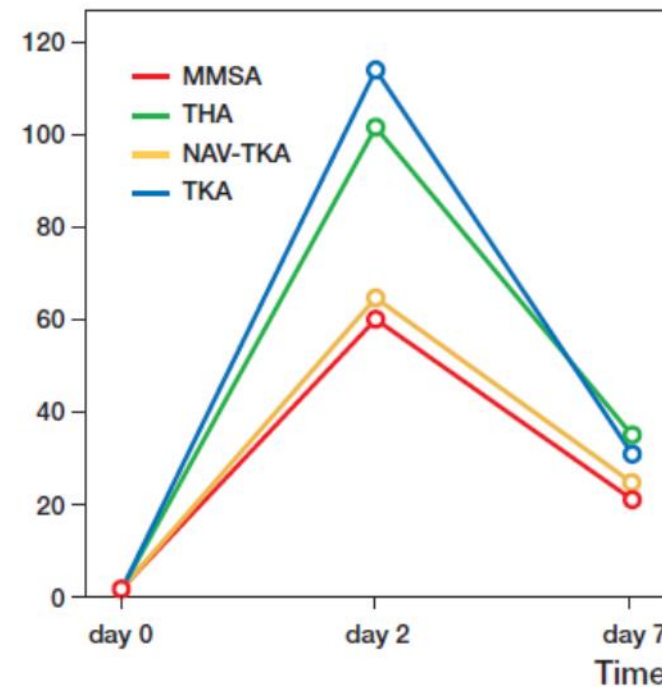
- Periproteettinen murtuma
 - Yleisin käytettäessä sementittömiä varsia
 - Manifestoituu yleensä 2 viikon kohdalla
 - Saattaa edeltää kaatuminen
 - Tyypioire äkillisesti alkanut askellus-/varauskipu, tuntuu reidessä
 - Raajan virheasento, lyhentymä
- Sijoiltaanmeno
 - Tyypillisin taakse/ylös
 - Ulkokierto virheasento + lyhentymä
- Pituusero
 - Tuntemus normaalia, todellinen ero vasta 1 vuoden kuluttua



Tutkimukset PTH

- Esitiedot
- Kliininen tutkiminen
- LAB
 - PVK
 - CRP
 - (LA)
 - (Nivelpunktio)
- Leikatun nivelen natiivi RTG

Mean value of CRP (mg/L)



TOIMINTAOHJEET

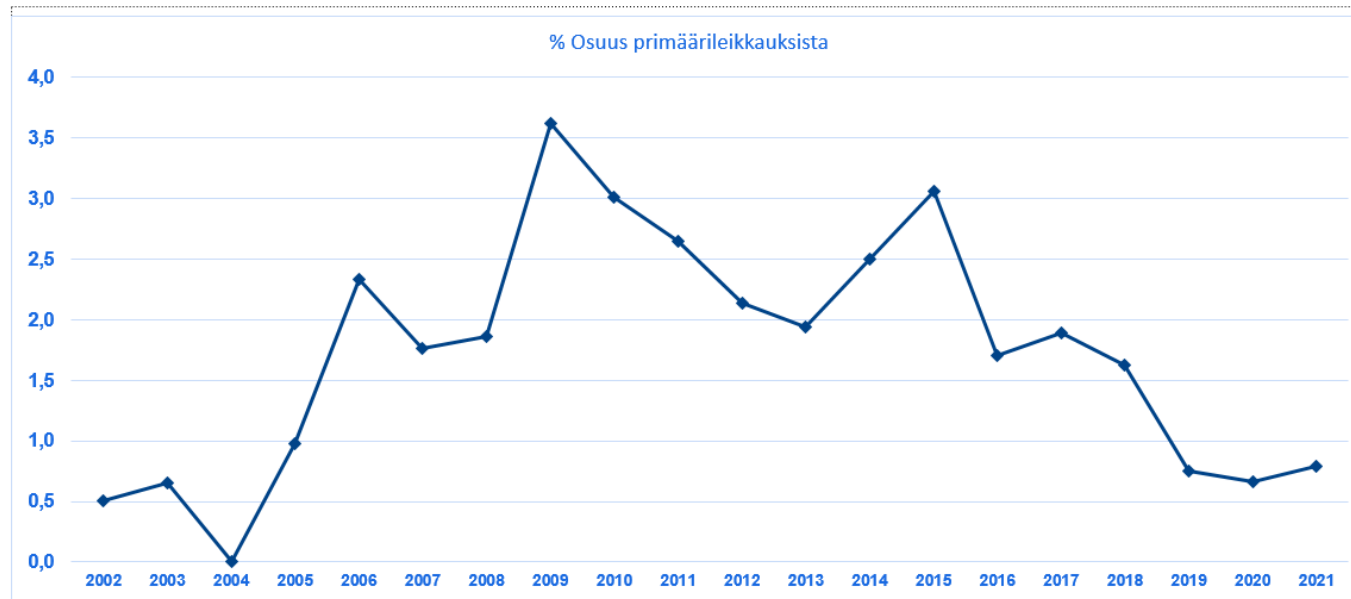
- Jos epäily komplikaatiosta herää, yhteys Coxaan 24 h
 - ASPA
 - Vuodeosasto
 - Coxan ortopedipäivystäjä
 - Coxan päivystyspoliklinikka
 - ACUTA

- Seurata voi
 - Kipu
 - Lieviä haavaongelmia

Coxan komplikaatiolukuja

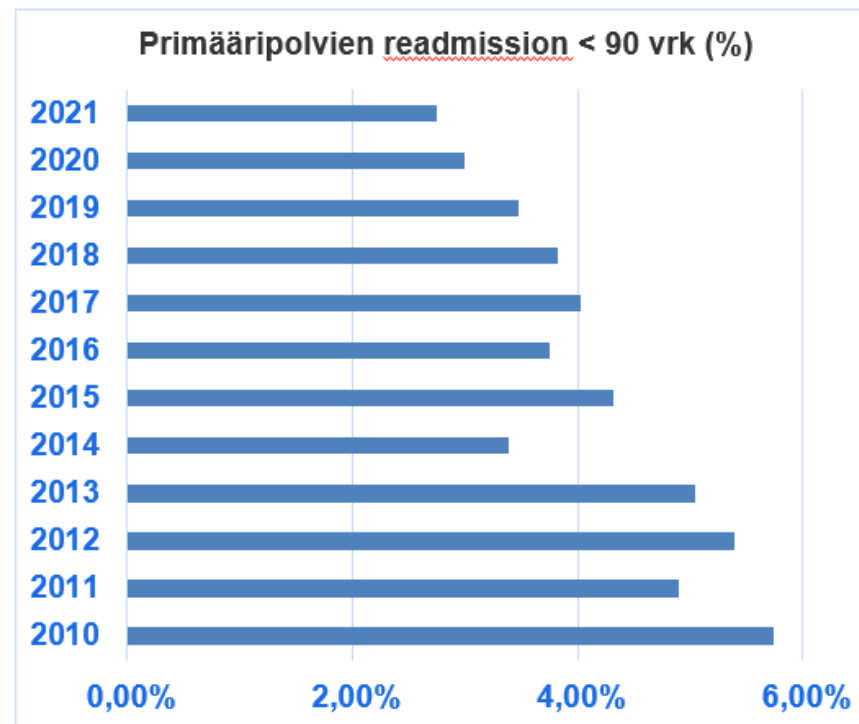
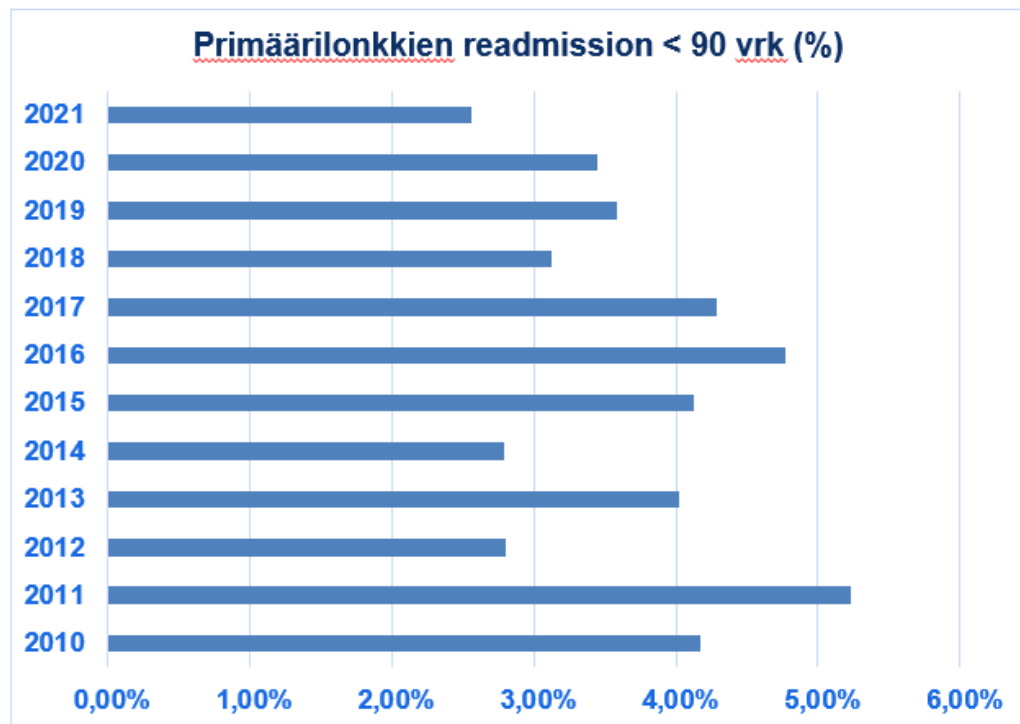
Narkoosimanipulaatiot 2002 - 2021

Polven narkoosimobilisaatiot



Readmissiot

Readmission – paluu osastohoitoon mistä tahansa syystä leikkauksen jälkeen



AINA VOI OTTAA
YHTEYTTÄ
COXAAN!

YHTEYSTIEDOT

Coxan asiakaspalvelu

03 311 715

asiakaspalvelu@coxa.fi

KIITOS!